

SEMINARIO
ENDODONTICO
REGIONALE
SES

CAGLIARI
24 febbraio
2018

**Valutazione clinica
e terapeutica dei
casi complessi in
campo endodontico**



Società Italiana
di Endodonzia

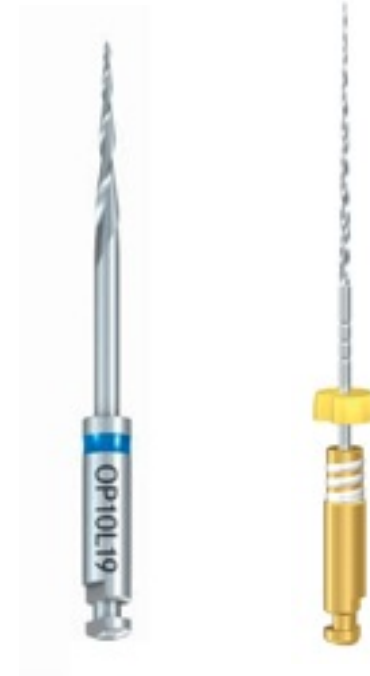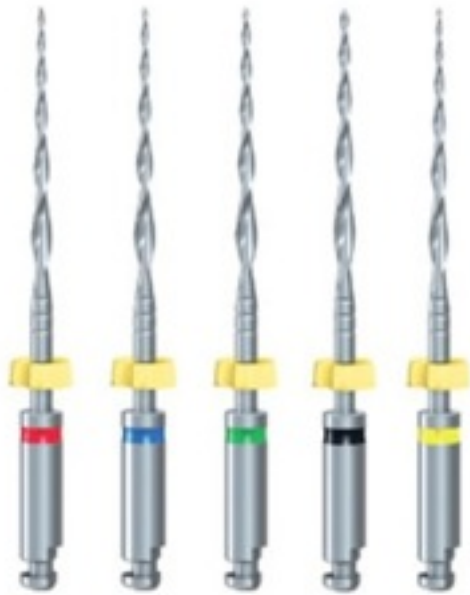UNIVERSITÀ DEGLI STUDI DI CAGLIARI
Cittadella Universitaria
Aula Rossa Asse Didattico di Medicina
Blocco I
SS554 Bivio per Sestu

I casi clinici complessi. Sistemi NiTi a confronto

DOTT. ANDREA DEIDDA

SISTEMATICA ENDODONTICA

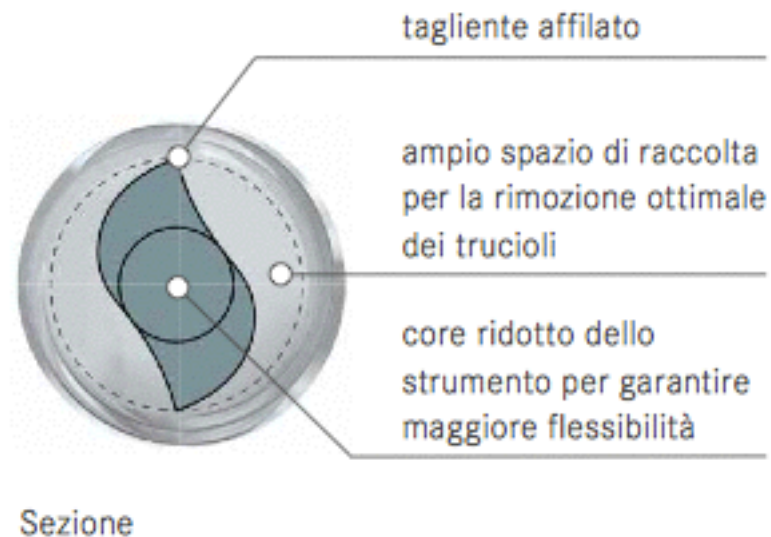
F6 SkyTaper



SISTEMATICA ENDODONTICA

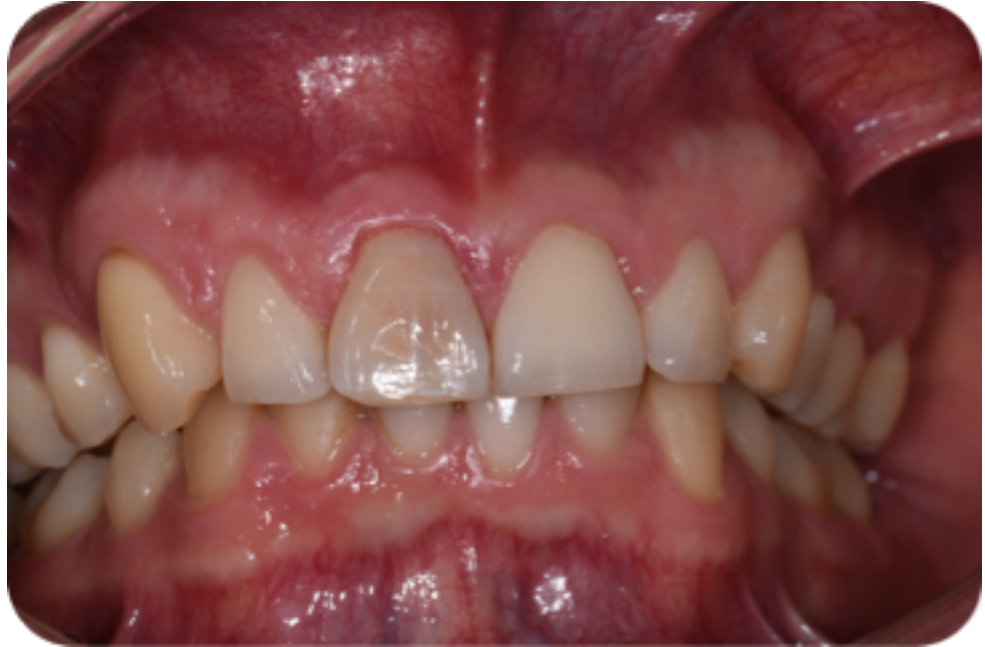F6 SkyTaper

- Un solo strumento per tutti i canali radicolari
- Sezione a doppia S per un'elevata efficienza di taglio
- Ed eccellente rispetto dell'anatomia canalare



CASO CLINICO

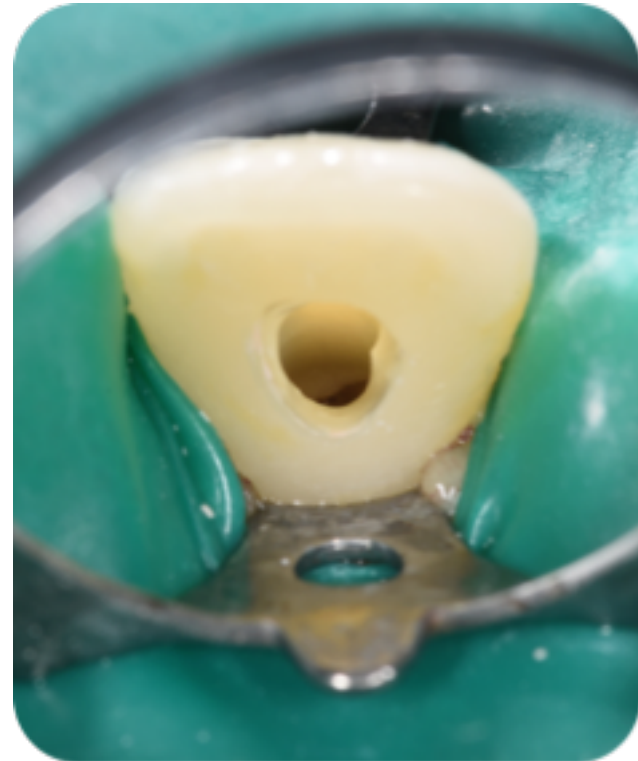
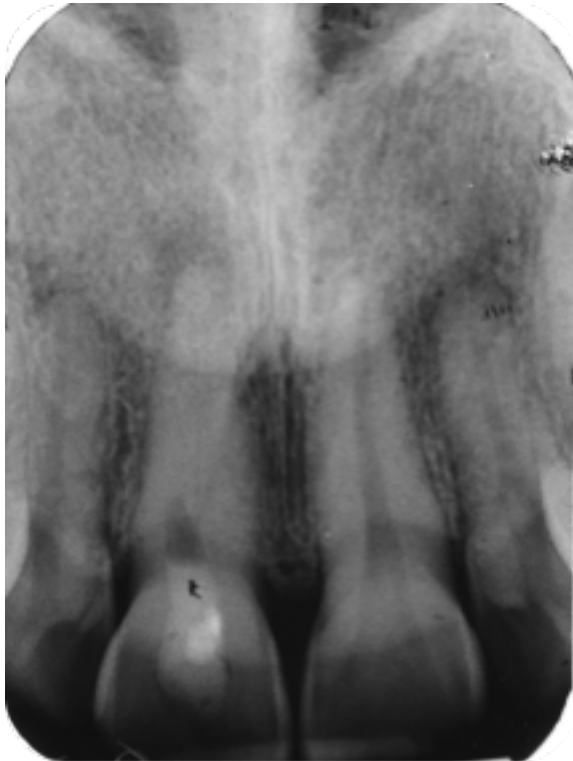
- PAZIENTE: M. C.
- SESSO: M
- ETÀ: 33 ANNI



- ❖ ELEMENTO DENTARIO: 1.1
- ❖ DIAGNOSI: NECROSI PULPARE, PARODONTITE APICALE CRONICA


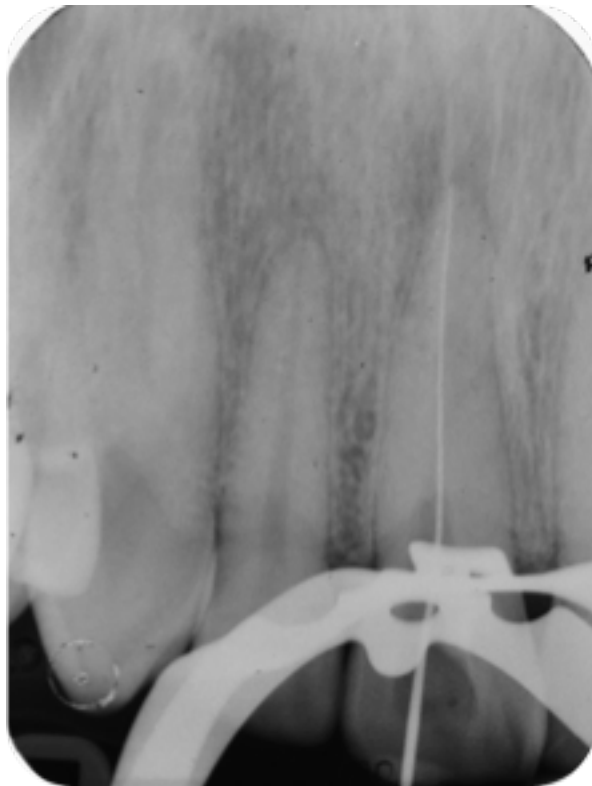
PROCEDURA OPERATIVA

- RX PRE-OPERATORIA
- APERTURA DELLA CAVITÀ D'ACCESSO E RIFINITURA DELLE PARETI
- RIMOZIONE DEL MATERIALE DA OTTURAZIONE PRECEDENTEMENTE UTILIZZATO
- IRRIGAZIONE CON IPOCLORITO DI SODIO 5,25%



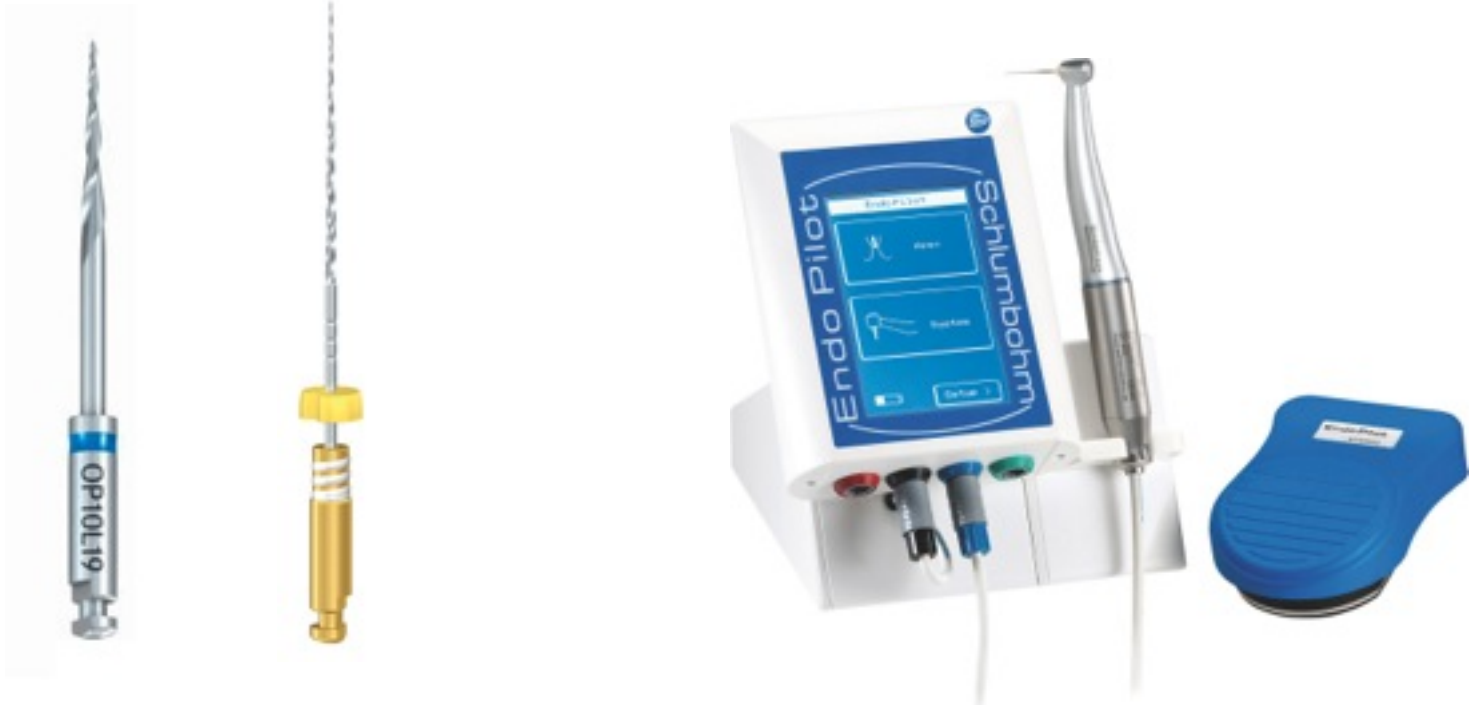PROCEDURA OPERATIVA

- REPERIMENTO DEL LUME CANALARE CALCIFICATO
- SONDAGGIO DI PERCORRIBILITÀ MEDIANTE K FILE 08/10
- DETERMINAZIONE DELLA LL MEDIANTE KFILE 15 E DEL PUNTO DI REPERE E RADIOGRAFIA DI CONFERMA



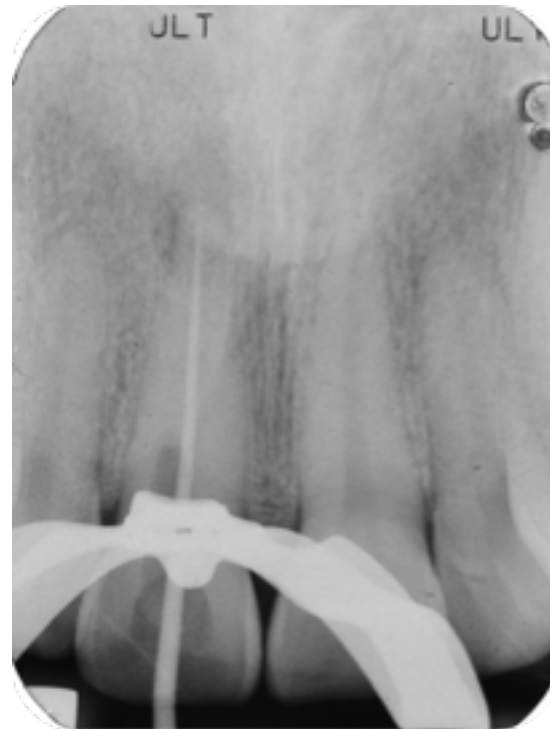PROCEDURA OPERATIVA

- PREFLARING MANUALE
- IRRIGAZIONE AD OGNI PASSAGGIO E RICAPITOLAZIONE CON FILE DI PERVIETÀ
- ELIMINAZIONE DELLE INTERFERENZE CORONALI MEDIANTE OPENER OP10 030
(300 RPM - 0.6 NCM)
- IRRIGAZIONE AD OGNI PASSAGGIO
- GLIDE PATH MECCANICO MEDIANTE PATHGLIDER PG03L25 (DIAMETRO 15)
(300 RPM- 0,5 NCM)



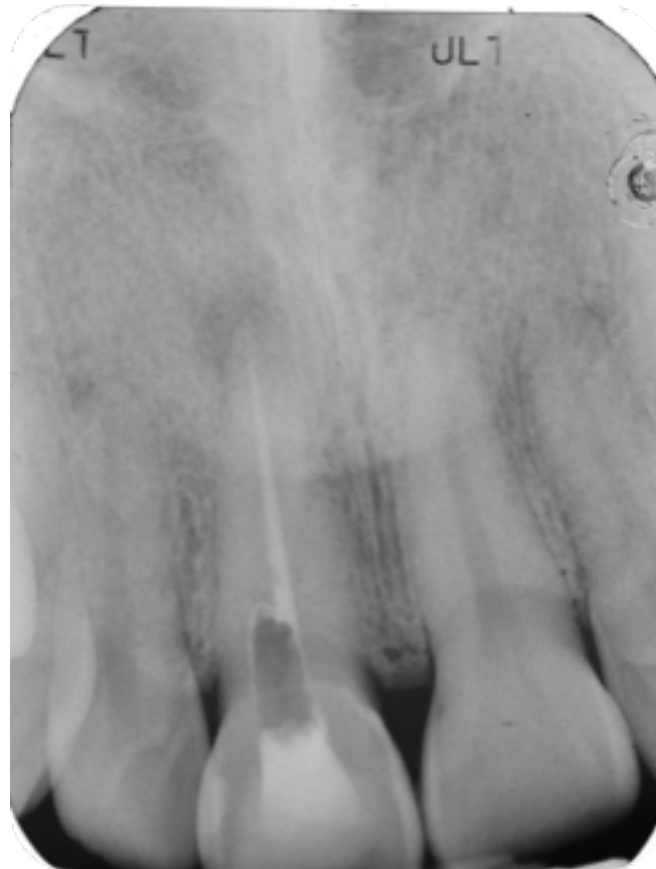
PROCEDURA OPERATIVA

- SAGOMATURA DEI CANALI RADICOLARI CON F6 SKYTAPER F06 020 025
(300 RPM - 2.2 NCM)
- PROVA CONO 25.04



PROCEDURA OPERATIVA

- OTTURAZIONE DEL CANALE MEDIANTE CONI DI GUTTAPERCA E CEMENTO ENDODONTICO
- RADIOGRAFIA POSTOPERATORIA



SEQUENZA RIASSUNTIVA

